

Penggunaan Terapi Non Invasif *Gamma Knife* dalam Penanganan Tumor Otak: *Literature Review*

Iqbal Alaudilah Harahap¹, Agatha Gavia Uniplaita¹, Tarisha Noer Aini¹,
Christiana Rialine Titaley¹, Etrin Zulqanain Eka Saputra Linggar¹

¹Pendidikan Dokter, Fakultas Kedokteran, Universitas Pattimura, Ambon, Maluku

Korespondensi:

Iqbal Alaudilah Harahap

Email Korespondensi:

iqbalalaudilahharahap@gmail.com

Riwayat Artikel

Diterima: 20-03-2024
Selesai revisi: 06-06-2024

DOI :

10.3:10.53366/jimki.v10i2.711

ABSTRAK

Pendahuluan: *Gamma knife radiosurgery* (GKRS) merupakan salah satu metode terapi *stereotactic radiosurgery* (SRS) pada pasien tumor otak jinak maupun ganas. Tujuan dari artikel ilmiah ini adalah untuk mengetahui efektivitas dari GKRS pada terapi tumor otak berdasarkan penelitian terbaru ditinjau dari keunggulan terapi, jenis tumor otak yang dapat diterapi, faktor yang memengaruhi terapi, efek samping terapi, komplikasi, dan studi terkini terapi GKRS.

Metode: Artikel ini merupakan sebuah *narrative literature review* yang disusun berdasarkan pedoman PRISMA-P tahun 2015 melalui tahapan pengumpulan, analisa dan sitasi artikel jurnal terkait. Pengumpulan artikel jurnal didapati dari sumber PubMed dengan topik *gamma knife, treatment, dan brain tumor* yang sesuai dengan kriteria dilihat dari tahun publikasi, bahasa, judul dan abstrak.

Pembahasan: Penggunaan GKRS pada pasien metastasis otak dapat menurunkan risiko terjadinya *radionecrosis* dibandingkan dengan terapi *whole brain radiotherapy*. Penggunaan GKRS paling sering menimbulkan beberapa gejala setelah tindakan seperti edema perilesional, sinkop dan kecemasan. Penelitian terbaru menunjukkan bahwa kombinasi terapi antara SRS dan WBRT seperti *intensity-modulated radiation therapy* dapat meningkatkan efektifitas pada terapi pasien tumor otak.

Simpulan: Terapi GKRS efektif serta direkomendasikan sebagai terapi non invasif pada pasien tumor otak primer atau metastasis otak.

Kata Kunci: *gamma knife*, terapi, noninvasif, tumor, otak

e-ISSN : 2721-1924
ISSN : 2302-6391

Penggunaan Terapi Non Invasif *Gamma Knife* dalam Penanganan Tumor Otak: *Literature Review*

ABSTRACT

Introduction: *Gamma knife radiosurgery (GKRS) is one of the stereotactic radiosurgery (SRS) methods for treating benign and malignant brain tumors. The aim of this scientific article is to determine the effectiveness of GKRS in brain tumor therapy based on recent studies, viewed from the advantages of the therapy, the types of brain tumors that can be treated, factors influencing the therapy, side effects, complications, and recent studies on GKRS therapy.*

Methods: *This article is a narrative literature review compiled based on the PRISMA-P 2015 guidelines through the stages of collecting, analyzing, and citing relevant journal articles. The journal articles were sourced from PubMed with topics related to gamma knife, treatment, and brain tumor, selected based on criteria such as year of publication, language, title, and abstract.*

Discussion: *The use of GKRS in patients with brain metastases reduces the risk of radionecrosis compared to whole-brain radiotherapy. GKRS most commonly causes some symptoms post-procedure, such as perilesional edema, syncope, and anxiety. Recent studies have shown that combining therapies such as SRS and WBRT, like intensity-modulated radiation therapy, can enhance the effectiveness of brain tumor therapy.*

Conclusion: *GKRS therapy is effective and recommended as a non-invasive therapy for patients with primary or metastatic brain tumors.*

Keywords: *gamma knife, therapy, noninvasive, tumor, brain*

1. PENDAHULUAN

Tumor otak merupakan pertumbuhan sel tak terkontrol pada otak atau metastasis organ lain yang dapat menyebabkan kematian dan kecacatan.^[1] Gejala yang mungkin dapat terjadi antara lain penurunan fungsi motorik, penurunan fungsi neurokognitif dan penurunann kemampuan berhubungan sosial. Tanpa pemberian terapi pasien tumor metastasis otak dapat bertahan 1 sampai 2 bulan.^[1] Pasien tumor otak memiliki prognosis buruk khususnya pada kasus glioma sehingga deteksi dan perawatan sedini mungkin sangat diperlukan.^[2]

Perkembangan ilmu kedokteran di zaman modern menciptakan beberapa pilihan terapi yang dapat dipertimbangkan dalam pemberian terapi yang efektif bagi pasien. Pilihan terapi yang dapat dipilih antara lain *stereotactic radiosurgery* (SRS), *whole brain radiotherapy* (WBRT), bedah saraf, kemoterapi dan terapi imun.^[2-4] Tindakan paling sering dianjurkan pada pasien tumor otak adalah bedah saraf dan SRS karena efektif untuk dilakukan tetapi terbatas pada ukuran tumor kecil serta kontrol penyakit sistemik yang adekuat.^[5] Survei terbaru yang dilakukan oleh *German radiation oncologists* menunjukkan bahwa mayoritas pasien dengan 4-10

metastasis otak paling sering diterapi menggunakan metode WBRT.^[4]

Radiotherapy telah lama digunakan untuk mengobati neoplasma intrakranial ganas dan jinak. Terapi ini dapat mengontrol pertumbuhan tumor dan membantu meningkatkan harapan hidup pasien.^[6-8] Terdapat tiga metode radiasi tumor intrakranial yaitu *fractional radiotherapy*, *stereotactic radiotherapy* and *stereotactic radiosurgery*.^[9] Metode radiasi yang sudah berkembang di Indonesia adalah SRS dengan metode yang spesifik yaitu *gamma knife radiosurgery* (GKRS). Terapi ini merupakan terapi non invasif yang lebih aman daripada metode *whole brain radiotherapy*. Pemberian terapi SRS pada pasien metastasi otak dapat mengurangi risiko terjadinya efek samping seperti perburukan fungsi neurokognisi dan kualitas hidup pasien.^[3,10]

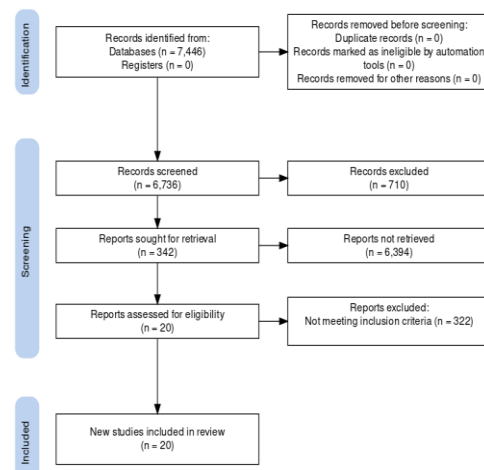
Peningkatan pengetahuan tentang terapi terkini dalam dunia kedokteran sangat diperlukan dan harus didasari oleh *evidence-based medicine*. Oleh karena itu, *literature review* ini akan memberikan rangkuman tentang pengembangan metode SRS terkhususnya dengan metode GKRS dalam penggunaan terapi pasien tumor otak ditinjau dari keunggulan terapi, jenis tumor otak yang dapat diterapi, faktor yang memengaruhi terapi, efek samping terapi, komplikasi dan studi terkini terapi GKRS.

2. METODE

Kajian literatur ini melewati beberapa tahapan penulisan mulai dari pengumpulan, analisa dan sitasi artikel terkait yang berasal dari

PubMed. Kata kunci dalam pencarian artikel menggunakan bahasa Inggris dengan mencari topik *gamma knife, treatment, dan brain tumor*. Proses seleksi berdasarkan pedoman PRISMA-P tahun 2015 yang ditampilkan pada diagram alur (Gambar 1). Kriteria inklusi jurnal yang digunakan dalam penulisan *literature review* ini antara lain jurnal lima tahun terakhir, judul, abstrak dan publikasi dalam bahasa Inggris.

Kriteria eksklusi artikel yang digunakan antara lain publikasi tidak dalam Bahasa Inggris, *review articles, meta-analyses* dan artikel yang tidak membahas tentang *gamma knife, treatment dan brain tumor*. Artikel yang telah dikumpulkan selanjutnya akan dilakukan analisa sesuai pertanyaan penelitian yang telah dibuat. *Literature review* ini menggunakan 20 artikel yang telah dianalisis dan selanjutnya dilakukan sitasi pada artikel yang digunakan.



Gambar 1. Alur Penelitian

3. PEMBAHASAN

Tumor Otak

Tumor otak merupakan salah satu kasus yang signifikan angka kematian dan insidennya pada anak-anak serta orang dewasa.^[2,11]

Prognosis pada kasus ini buruk dan perlu pencegahan awal untuk menurunkan angka kematian karena tumor otak.^[2] Tumor otak dapat berkembang dari komponen primer dari sistem saraf pusat (tumor otak primer) dan metastasis dari tumor primer lainnya. Perkiraan kejadian metastasi primer lainnya sebesar 15-30% yang merupakan pasien metastasis dari kanker paru, payudara, melanoma, ginjal dan kolorektal.^[12] Penggunaan terapi-terapi canggih seperti bedah, radiasi, kemoterapi dan imunoterapi memiliki persentase kecil bertahan kurang dari dua tahun pada pasien tumor otak ganas serta metastasis tumor otak. Letak tumor otak primer paling banyak ditemukan pada bagian korteks serebral khususnya pada lobus frontalis.^[11]

Glioma merupakan tumor otak primer yang paling banyak dijumpai kasusnya perkiraan 80% dari kasus tumor otak ganas. Salah satu bentuk umum glioma pada orang dewasa adalah glioblastoma yang merupakan kelas tertinggi dan mematikan dengan angka harapan hidupnya kurang dari 15 bulan dalam perawatan bedah dan *targeted clinical therapies*.^[13] selain itu, brain metastasis menjadi kasus yang dijumpai dan terjadi 10-30% dari kasus kanker. Standar terapi yang diberikan antara lain SRS dan WBRT. Teknik ini bisa diberikan secara independen atau kombinasi berdasarkan seberapa besar metastasis tumor atau bedah reseksi yang dilakukan sebelumnya.^[10] Pemberian terapi SRS pada pasien brain metastasi (BM) bertujuan untuk mengurangi risiko terjadinya efek samping seperti perburukan fungsi neurokognitif dan kualitas hidup pasien.^[3,10]

Gamma knife radiosurgery (GKRS)

Gamma knife pertama kali dikembangkan pada tahun 1968. *Gamma knife* modern dilengkapi dengan 201 sumber isotop radioaktif Cobalt-60 yang dibuat menjadi "tudung" khusus. *Gamma knife* memungkinkan aplikasi sinar sempit, diarahkan secara akurat ke daerah pada otak yang telah ditentukan sebelumnya tempat lesi berada. Dengan demikian, gradien dosis pada pinggiran volume target sangat spesifik sehingga target menerima radiasi dosis tinggi dengan tetap menjaga keutuhan jaringan sehat disekitarnya. Perawatan direncanakan menggunakan basis gambar yang ditentukan secara stereotaktis dengan program komputer. Perawatan biasanya selesai dalam satu hari dan satu sesi.^[9]

Perbandingan GKRS Dengan Metode Terapi Tumor Otak Lainnya

Berbeda dengan bentuk lain dari terapi radiasi seperti radioterapi fraksional dan radioterapi stereotaktik yang lebih cenderung memengaruhi jaringan sehat di dekatnya, SRS yang di dalamnya termasuk GKRS lebih spesifik menargetkan area abnormal. GKRS cocok untuk pengobatan lesi intrakranial yang dalam dan tidak dapat diakses melalui pembedahan, dengan mortalitas rendah dan dengan sedikit efek samping dari radiasi. Ini juga cocok untuk pengelolaan lesi yang tidak sensitif terhadap radioterapi konvensional. GKRS juga digunakan untuk mengobati gangguan fungsional, sindrom nyeri (seperti neuralgia trigeminal), malformasi arteriovenosa, tumor otak jinak dan ganas, serta sisa-sisanya setelah operasi. Perawatan yang efektif terutama di area malformasi

arteriovenosa dan tumor (meningioma, neuroma akustik, adenoma hipofisis, dan metastasis otak).^[9]

Analisis retrospektif oleh Suzuki *et al*,^[14] memperlihatkan bahwa penggunaan SRS untuk iradiasi otak berulang dapat meningkatkan *overall survival after brain metastasis reccurent* (Osrec). Osrec per definisi merupakan waktu dari tanggal kekambuhan otak setelah terapi atau profilaksis dengan iradiasi otak secara keseluruhan atau *whole-brain irradiation* sampai tanggal kematian pasien.^[14] SRS pre-operatif dengan menggunakan GKRS memiliki beberapa keunggulan klinis dan radiobiologis, termasuk menentukan tumor secara presisi, memungkinkan sterilisasi margin tumor sebelum reseksi bedah sehingga dapat menurunkan tingkat penyebaran penyakit secara mikroskopis selama operasi, pengangkatan jaringan yang diradiasi dan keuntungan radiobiologis dari pembuluh darah utuh yang mengoptimalkan oksigenasi.^[15]

Dalam praktiknya, selain SRS, salah satu terapi tumor otak secara radiasi yang sering digunakan untuk mengatasi tumor jenis metastasis otak adalah teknik WBRT. Sebuah survei baru-baru ini dari ahli onkologi radiasi Jerman menunjukkan bahwa untuk sebagian besar pasien dengan 4-10 metastasis otak, WBRT adalah pengobatan yang paling umum.^[4] Namun, peningkatan yang signifikan dalam gangguan neurokognitif setelah WBRT tanpa manfaat bertahan hidup, telah menjadikan SRS sebagai pilihan pengobatan utama untuk pasien dengan metastasis otak terbatas.^[16]

Tipe tumor otak yang dapat diterapi dengan GKRS

SRS merupakan metode yang efektif dalam mengobati pasien tumor otak. Namun, terdapat beberapa batasan yang menyebabkan menurunnya tingkat keberhasilan dalam penyembuhan pasien tumor otak. Metode ini dapat digunakan pada pasien dengan risiko penyakit intrakranial rendah dan kontrol penyakit sistemik yang adekuat.^[4] Jenis tumor otak yang dapat diterapi dengan SRS umumnya adalah meningioma, neuroma akustik, adenoma hipofisis, melanoma dan tumor metastasis otak.^[17,18]

Pasien dengan 1-4 tumor metastasis otak dapat diberikan terapi SRS.^[3,14-23] Tumor metastasis otak yang dapat diterapi dengan SRS khususnya oligometastasis, yaitu seperti dari *non-small cell lung carcinoma* (NSCLC), *cervix squamous cell carcinoma*, *breast carcinoma*, *renal cell carcinoma*, serta *melanoma*.^[21,23] Selain itu, Suzuki *et al*,^[14] dalam analisis retrospektif-nya memperlihatkan bahwa iradiasi berulang dengan SRS cukup efektif untuk menangani rekurensi tumor metastasis otak dari *small cell lung carcinoma* (SCLC).^[14]

Faktor - Faktor Keberhasilan Terapi GKRS

Hasil terapi SRS bergantung pada diameter tumor, penyakit sistemik atau ekstrakranial, penyakit intrakranial, lokasi dan jumlah lesi atau metastasis, dosis radiasi yang diperlukan untuk menghancurkan massa tumor, volume jaringan sehat yang akan menerima dosis radiasi dan toleransinya terhadap dosis radiasi tumor.^[9-10,14,16-17,19] Semakin kecil ukuran atau diameter tumor, semakin sedikit dosis radiasi yang

diberikan sehingga semakin kecil pula kemungkinan mempengaruhi jaringan sehat di sekitar tumor. Suzuki *et al*,^[14] dalam studi retrospektif-nya menemukan bahwa median atau nilai tengah OSrec untuk mereka dengan kontrol penyakit ekstrakranial pada kasus rekurensi tumor metastasis otak dari SCLC adalah 9,1 bulan (95%CI: 1,9-16,4) dibandingkan dengan 3,2 bulan (95%CI: 2,3-4,1) untuk mereka dengan penyakit ekstrakranial yang tidak terkontrol ($P < 0,001$).^[14]

Efek Samping dan Komplikasi Terapi GKRS

Meskipun SRS adalah metode invasif minimal untuk pengobatan banyak penyakit intrakranial, bukan berarti tidak memiliki risiko. Pada beberapa pasien, komplikasi seperti episode sinkop, kecemasan, dan komplikasi kerusakan pada pembuluh darah akut dapat terjadi. Komplikasi akhir termasuk sakit kepala, nyeri wajah yang kuat misalnya perawatan neuralgia pasca trigeminal, disfungsi motorik yang baru berkembang seperti ataksia yang disebabkan oleh edema, paresis saraf wajah dan oculomotor yang juga dapat terjadi setelah prosedur terapi yang lama, kasus hidrosefalus, dan serangan epilepsi onset lambat.^[9]

Setelah diterapi dengan SRS, dapat terjadi perubahan fisiologis seperti edema jaringan perilesional, cedera otak normal subklinis, dan potensi radionekrosis.^[16,19,21] SRS *post-operative* mempunyai presentasi tingkat penyakit leptomeningeal dan radionekrosis yang lebih tinggi.^[15]

Studi Terkini Perkembangan Terapi GKRS

Dosimetric analysis oleh Becker *et al* yang dijelaskan dalam artikel Bodensohn *et al*,^[17] secara teoritis 40 metastasis dengan ukuran berbeda dapat diiradiasi secara *radiosurgery* dengan *gamma knife*.^[17] Bukti terbaru menunjukkan bahwa SRS saja dapat mengurangi kerusakan kognitif pada tiga bulan tanpa perbedaan yang signifikan pada kelangsungan hidup secara keseluruhan dengan iradiasi seluruh otak.^[19] Pendekatan baru menggabungkan metode yang menguntungkan dari WBRT dan SRS dikarenakan kemajuan dalam teknik radiasi konformal seperti terapi *intensity-modulated radiation therapy* (IMRT). Secara khusus, sekarang memungkinkan untuk mengirimkan radiasi tengkorak yang difraksinasi secara bersamaan dengan meningkatkan dosis tumor, menghindari struktur hippocampal dan merawat otak yang berisiko. Pendekatan terpadu ini dapat memaksimalkan kemanjuran terapeutik dan meminimalkan morbiditas pada pasien.^[20]

Peningkatan efikasi dan tolerabilitas SRS dengan anlotinib dalam penanganan edema perilesional pada pasien NSCLC dengan metastasis otak terbatas.^[21] Dalam satu penelitian, pasien dengan SCLC yang mengalami metastasis otak setelah *prophylaxis cranial irradiation* memiliki pengurangan gejala yang efektif baik dari pengulangan WBRT atau SRS. Serangkaian pasien dengan SCLC dan relaps otak lainnya setelah WBRT mengkonfirmasi kelayakan SRS sebagai opsi lainnya dalam hal ini metode GKRS.^[14]

Semua penelitian SRS sebelumnya membatasi indikasi SRS pada lesi <4 cm karena toksisitas

terkait dosis. Menurut Huff *et al.*^[15] mempersiapkan reseksi lesi pasca SRS dengan ukuran lesi hingga 5 cm dengan tujuan membandingkan tingkat kontrol lokal terkait dengan SRS pasca-operasi. SRS pra-operasi akan memiliki tingkat kontrol lokal yang lebih tinggi serta penurunan

risiko *leptomeningeal disease* dan *radionecrosis* simtomatik. Dalam artikel ini juga menjelaskan bahwa diharapkan profil ekspresi gen diferensial di jaringan dari pusat lesi yang menerima dosis radiasi 50% lebih besar dibandingkan dengan pinggiran lesi.^[15]

Tabel 1. Rangkuman Studi

Studi (Tahun)	Evaluasi program	Hasil evaluasi
Becker (2015)	<i>Dosimetric analysis</i>	Secara teoritis 40 metastasis dengan ukuran berbeda dapat diiradiasi secara <i>radiosurgery</i> dengan <i>gamma knife</i> .
Winter (2018)	<i>Pilot study</i>	SRS saja dapat mengurangi kerusakan kognitif pada tiga bulan tanpa perbedaan yang signifikan pada kelangsungan hidup secara keseluruhan dengan iradiasi seluruh otak.
Wetsover (2020)	<i>Single-institution single-arm phase II trial</i>	Penggabungan metode WBRT dan SRS menguntungkan dikarenakan kemajuan dalam teknik radiasi konformal seperti terapi <i>intensity-modulated radiation therapy</i> (IMRT).
Wang (2020)	<i>Rvision-001 study protocol</i>	Peningkatan efikasi dan tolerabilitas SRS dengan anlotinib dalam penanganan edema perilesional pada pasien NSCLC dengan metastasis otak terbatas.
Suzuki (2018)	<i>Retrospective analysis</i>	Pasien dengan SCLC yang mengalami metastasis otak setelah <i>prophylaxis cranial irradiation</i> memiliki pengurangan gejala yang efektif baik dari pengulangan WBRT atau SRS. Serangkaian pasien dengan SCLC dan relaps otak lainnya setelah WBRT mengkonfirmasi kelayakan SRS sebagai opsi lainnya dalam hal ini metode GKRS
Huff (2018)	<i>Study protocol for a phase II trial</i>	Semua penelitian SRS sebelumnya membatasi indikasi SRS pada lesi <4 cm karena toksisitas terkait dosis. Huff <i>et al.</i> merencanakan reseksi lesi pasca SRS, sehingga menyertakan lesi berukuran hingga 5 cm. Dengan harapan, dibandingkan tingkat kontrol lokal terkait dengan SRS pasca-operasi, SRS pra-operasi akan memiliki tingkat kontrol lokal yang lebih tinggi serta penurunan risiko LMD dan RN simtomatik.

4. KESIMPULAN

Berdasarkan beberapa sumber artikel yang telah di analisis dapat disimpulkan bahwa GKRS merupakan terapi yang efektif diberikan pada pasien tumor otak. Terapi GKRS dapat diberikan secara independen atau kombinasi. Pasien tumor otak ganas dapat diberikan

kombinasi terapi antara WBRT dan SRS seperti terapi IMRT. Selain itu, pasien dengan metastasis otak dianjurkan diberikan terapi SRS dibandingkan WBRT karena untuk mengurangi efek samping seperti penurunan fungsi neurokognitif dan kualitas hidup pasien. Diperlukan penelitian lebih lanjut terkait perbandingan terapi GKRS dengan

terapi lainnya ditinjau dari kelebihan, kekurangan dan efek samping terapi untuk menunjang keberhasilan terapeutik.

DAFTAR PUSTAKA

1. Lesueur P, Kao W, Leconte A, Geffrelot J, Lequesne J, Lacroix J, et al. Stereotactic radiotherapy on brain metastases with recent hemorrhagic signal: STEREO-HBM, a two-step phase 2 trial. *BMC Cancer*. 2020;20(1):1–9.
2. Zhang W, Jiang J, He Y, Li X, Yin S, Chen F, et al. Association between vitamins and risk of brain tumors: A systematic review and dose-response meta-analysis of observational studies. *Front Nutr*. 2022;9.
3. Kishi N, Nakamura M, Hirashima H, Mukumoto N, Takehana K, Uto M, et al. Validation of the clinical applicability of knowledge-based planning models in single-isocenter volumetric-modulated arc therapy for multiple brain metastases. *J Appl Clin Med Phys*. 2020;21(10):141–50.
4. Chen J, Sinclair G, Rozati H, Hill L, Pakzad-Shahabi L, Wang J, et al. Improving on whole-brain radiotherapy in patients with large brain metastases: A planning study to support the AROMA clinical trial. *Radiother Oncol* [Internet]. 2022;170:176–83. Available from: <https://doi.org/10.1016/j.radonc.2022.02.011>
5. Feuvret L, Vinchon S, Martin V, Lamproglou I, Halley A, Calugaru V, et al. Stereotactic radiotherapy for large solitary brain metastases. *Cancer Radiother J la Soc Fr Radiother Oncol*. 2014 Mar;18(2):97–106.
6. Rahman M, Murad GJA, Bova F, Friedman WA, Mocco J. Stereotactic radiosurgery and the linear accelerator: Accelerating electrons in neurosurgery. *Neurosurg Focus*. 2009;27(3):23–8.
7. Noda S, El-Jawahri A, Patel D, Lautenschlaeger T, Siedow M, Chakravarti A. Molecular advances of brain tumors in radiation oncology. *Semin Radiat Oncol*. 2009 Jul;19(3):171–8.
8. Tian X, Liu Z, Niu B, Zhang J, Tan TK, Lee SR, et al. E-Cadherin/ β -catenin complex and the epithelial barrier. *J Biomed Biotechnol*. 2011;2011.
9. Velnar T, Bosnjak R. Radiosurgical techniques for the treatment of brain neoplasms: A short review. *World J Methodol*. 2018;8(4):51–8.
10. Becker SJ, Lipson EJ, Jozsef G, Molitoris JK, Silverman JS, Presser J, et al. How many brain metastases can be treated with stereotactic radiosurgery before the radiation dose delivered to normal brain tissue rivals that associated with standard whole brain radiotherapy? *J Appl Clin Med Phys*. 2023;
11. Tyagi A, Wu SY, Watabe K.

- Metabolism in the progression and metastasis of brain tumors. *Cancer Lett.* 2022;539.
12. Miller KD, Ostrom QT, Kruchko C, Patil N, Tihan T, Cioffi G, et al. Brain and other central nervous system tumor statistics, 2021. *CA Cancer J Clin.* 2021;71(5):381–406.
 13. Neth B, Carabenciov I, Ruff M, Johnson D. Temporal Trends in Glioblastoma Survival Progress then Plateau. *Neurologist* [Internet]. 2021 [cited 2023 Jun 19]; Available from: https://journals.lww.com/theneurologist/Fulltext/2022/05000/Temporal_Trends_in_Glioblastoma_Survival_Progress.6.aspx
 14. Suzuki R, Wei X, Allen PK, Welsh JW, Cox JD, Komaki R, et al. Outcomes of re-irradiation for brain recurrence after prophylactic or therapeutic whole-brain irradiation for small cell lung Cancer: A retrospective analysis. *Radiat Oncol.* 2018;13(1):1–10.
 15. Huff WX, Agrawal N, Shapiro S, Miller J, Kulwin C, Shah M, et al. Efficacy of pre-operative stereotactic radiosurgery followed by surgical resection and correlative radiobiological analysis for patients with 1-4 brain metastases: Study protocol for a phase II trial. *Radiat Oncol.* 2018;13(1):1–10.
 16. Scorsetti M, Navarria P, Cozzi L, Clerici E, Bellu L, Franceschini D, et al. Radiosurgery of limited brain metastases from primary solid tumor: results of the randomized phase III trial (NCT02355613) comparing treatments executed with a specialized or a C-arm linac-based platform. *Radiat Oncol* [Internet]. 2023;18(1):1–11. Available from: <https://doi.org/10.1186/s13014-023-02216-5>
 17. Bodensohn R, Kaempfel AL, Fleischmann DF, Hadi I, Hofmaier J, Garny S, et al. Simultaneous stereotactic radiosurgery of multiple brain metastases using single-isocenter dynamic conformal arc therapy: A prospective monocentric registry trial. *Strahlentherapie und Onkol.* 2021;197(7):601–13.
 18. Bachmann N, Leiser D, Ermis E, Vulcu S, Schucht P, Raabe A, et al. Impact of regular magnetic resonance imaging follow-up after stereotactic radiotherapy to the surgical cavity in patients with one to three brain metastases. *Radiat Oncol.* 2019;14(1):1–14.
 19. Winter JD, Moraes FY, Chung C, Coolens C. Detectability of radiation-induced changes in magnetic resonance biomarkers following stereotactic radiosurgery: A pilot study. *PLoS One.* 2018;13(11):1–14.
 20. Westover KD, Travis Mendel J, Dan T, Kumar K, Gao A, Pulipparacharuv S, et al. Phase II trial of hippocampal-sparing whole brain irradiation with simultaneous integrated boost for metastatic cancer. *Neuro Oncol.* 2020;22(12):1831–9.
 21. Wang Y, Wang X, Guan Y,

- Song Y, Zhuang H, Wang E. Stereotactic radiosurgery combined with anlotinib for limited brain metastases with perilesional edema in non-small cell lung cancer: Rvision-001 study protocol. *Thorac Cancer*. 2020;11(5):1361–4.
22. Das S, Faruqi S, Nordal R, Starreveld Y, Kelly J, Bowden G, et al. A phase III, multicenter, randomized controlled trial of preoperative versus postoperative stereotactic radiosurgery for patients with surgically resectable brain metastases. *BMC Cancer* [Internet]. 2022;22(1):1–8. Available from: <https://doi.org/10.1186/s12885-022-10480-z>
23. Ginzac A, Dupic G, Brun L, Molnar I, Casile M, Durando X, et al. Preoperative stereotactic radiosurgery for brain metastases: the STEP study protocol for a multicentre, prospective, phase-II trial. *BMC Cancer*. 2021;21(1):1–8.